

Weichgewebsmanagement bei Rezessionen am Frontzahnimplantat

Autoren_Dr. Julia Hehn, Dr. Marcus Striegel

_Implantatgestützter Zahnersatz gehört heutzutage zu den Standardversorgungen der modernen Zahnheilkunde. Zahlreiche Studien bestätigen die osteogene Integrität und Langzeitstabilität derartiger Versorgungen.¹ In großer Zahl gesetzt, werden wir in den letzten Jahren nun vermehrt mit den funktionellen und ästhetischen Problematiken des periimplantären Weichgewebsmanagements konfrontiert. Das klinische Bild der freiliegenden Abutment- oder Implantatoberfläche ist leider keine Seltenheit mehr ...

Wissenschaftliche Untersuchungen haben gezeigt, dass ein periimplantäres Weichgewebsdefizit die funktionelle Integrität oraler Implantate negativ beeinflusst.² Werden Rezessionsdeckungen nach wie vor mehrheitlich aus ästhetischen Gründen durchgeführt, so sind sich erfahrene Kliniker heute einig, dass sich ein ausreichend breites Band an keratinisierter Gingiva positiv auf die Langzeitstabilität von Implantaten auswirkt.

Patienten mit einem dünnen Gingivatyp zeigen ein deutlich höheres Risiko zur Ausbildung von Rezessionen am Zahn oder Implantat als Patienten mit einem dicken Gingivatyp.³ Basierend auf dieser

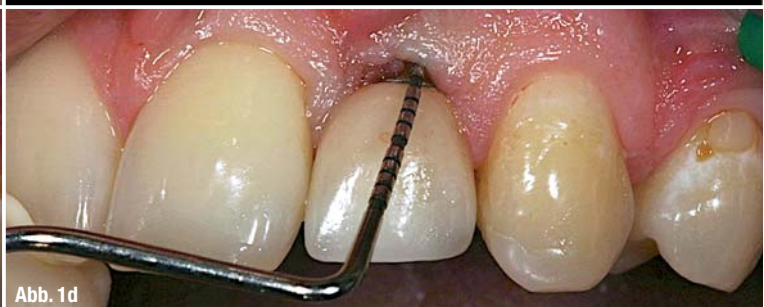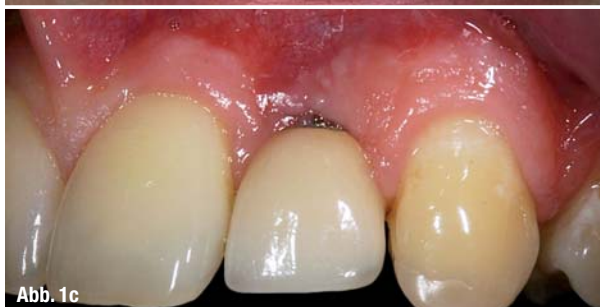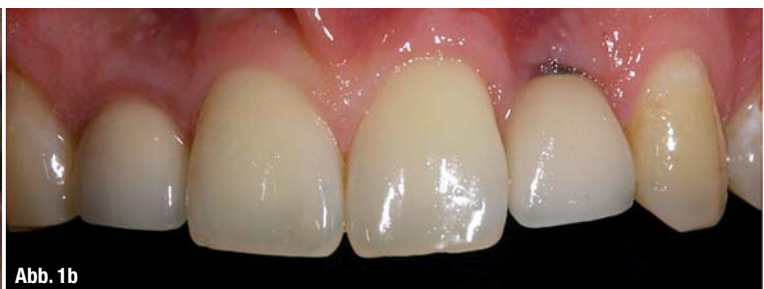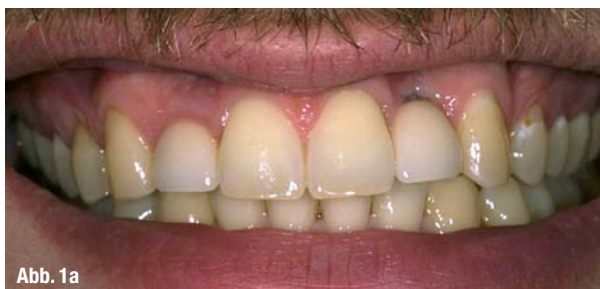Erkenntnis sehen neuere Überlegungen bei einem tendenziell dünneren Gingivatyp bereits eine Verdickung der periimplantären Weichgewebe im Zuge der Implantation oder der späteren Freilegung vor. Durch den verdickten Gingivatyp versucht man, die Rezidivgefahr und den initialen Knochenverlust zu reduzieren.

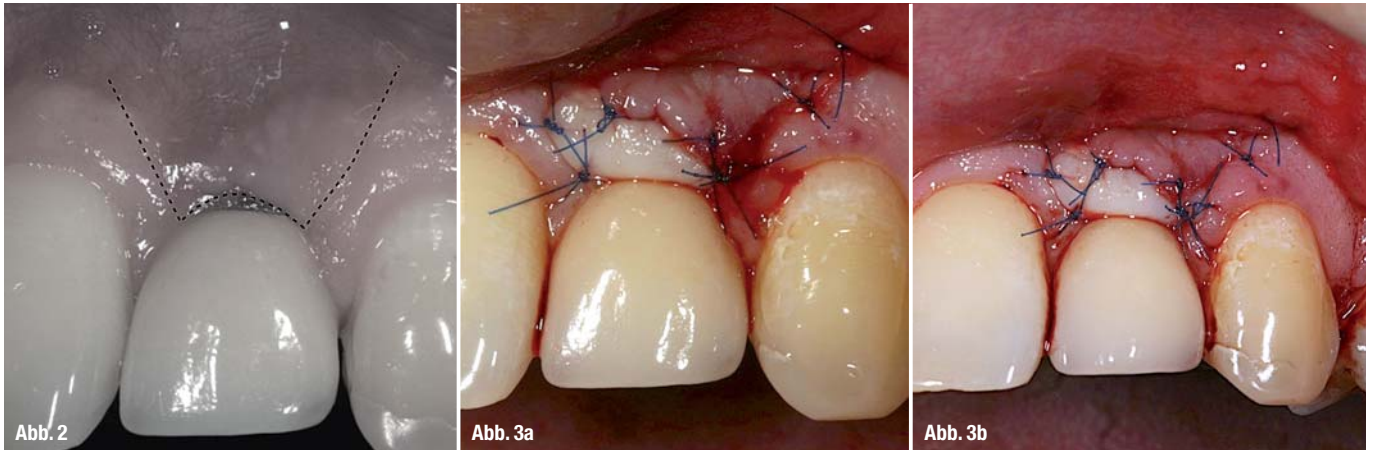
Die Ansätze zur Deckung periimplantärer Rezessionen sind zahlreich. Beginnend bei unterschiedlichen Schnittführungen und Präparationstechniken^{4,5} kommen neben autologem Bindegewebe auch alloplastische, allogene oder xenogene Transplantatmaterialien zum Einsatz. Nach wie vor gilt die Transplantation von autologem Gewebe jedoch als Goldstandard.⁶

Im nachfolgenden Patientenfall wird eine Möglichkeit zur Deckung einer periimplantären Weichgewebsrezession mit autologem Bindegewebe vorgestellt und die einzelnen Behandlungsschritte erläutert.

_Ausgangssituation

Ein 34-jähriger Patient stellte sich zur jährlichen Kontrolluntersuchung in unserer Praxis vor. Der





klinische Befund war weitgehend unauffällig, keinerlei kariöse Läsionen oder erhöhte Taschentiefen. API (12 %) und SBI (10 %) zeugten von einer sehr guten Mundhygiene. Lediglich am Implantat 22 stellte sich eine deutliche Rezession vestibulär mit leicht erhöhten Sondierungstiefen (3,5–4 mm) dar. Abbildung 1a–d zeigt die initiale Situation. Neben dem vertikalen Gewebeverlust wird auch das große Volumendefizit in der horizontalen Dimension deutlich.

Bereits vor 15 Jahren war bei dem Patienten aufgrund einer Nichtanlage der Zähne 12 und 22 eine kieferorthopädische Vorbehandlung (Lückenöffnung) durchgeführt und in beiden Regionen ein Straumann Tissue Level Implantat alio loco inseriert worden. Die definitive Versorgung erfolgte mit zementierten Metallkeramikronen. Aufgrund der ästhetisch kompromittierten Situation und der tendenziell eher schlechten Langzeitprognose für die Implantatversorgung war die Indikation für eine parodontalchirurgische Behandlung gegeben.

Planung

Gerade im ästhetisch hochsensiblen Frontzahnbereich bedarf es einer gut durchdachten Vorgehensweise, um spätere Narbenzüge oder unschöne Diskrepanzen bezüglich der Farbe, Oberflächenbeschaffenheit oder Textur des Gewebes zu vermeiden.

Im vorliegenden Fall entschieden wir uns für eine Rezessionsdeckung mit einem freien Schleimhauttransplantat (FST) aus der Tuberregion und einem apikalen Verschiebelappen. Die Gewebedicke im Tuberbereich erlaubt die Entnahme eines ausreichend dick dimensionierten Transplantats, um sowohl den vertikalen als auch horizontalen Weichgewebsdefekt auszugleichen. Desweiteren ermöglicht der Gewebetyp bezüglich Struktur und Farbe ein ästhetisch überzeugendes Ergebnis, was sich mit einem FST vom Gaumen oft nicht realisieren lässt.

Behandlungsablauf – Entnahme des Transplantats

Nach Anästhesie im Entnahme- und Empfängerbereich wurde distal des Zahnes 17 eine keilförmige Exzision des Gewebes durchgeführt. Der erste Schnitt wird leicht palatinal der krestalen Mittellinie angesetzt und mit dem zweiten Schnitt das Spendergewebe gelöst. Hierbei ist eine ausreichende Größe des Transplantats zu wählen, um erstens eine suffiziente periphere Durchblutung zur Ernährung des Transplantates im avaskulären Empfängerbett (exponierte Implantatoberfläche) zu ermöglichen zweitens das gewünschte Volumen der Augmentation nach sekundärer Kontraktion zu erzielen. Der Wundverschluss erfolgte mit einer nicht resorbierbaren Naht der Stärke 6.0 (SERALENE® 6,0; SERAG-Wiessner, Naila, Deutschland).

Einbringen des Transplantats

Im zweiten Schritt erfolgte die Präparation des Empfängerbetts. Unter Verwendung von mikrochirurgischem Instrumentarium wurde ein apikaler Verschiebelappen präpariert, wobei die interdentalen Papillen unversehrt blieben. Im oberen Teil des Lappens wurde eine Tunnelierung durchgeführt, um ein ausreichend großes Empfängerbett für den Bindegewebskeil des Transplantates zu schaffen (Abb. 2). Im Anschluss wurde das Transplantat platziert und mittels nicht resorbierbarer Nähte fixiert (SERALENE® 6,0; SERAG-Wiessner, Naila, Deutschland) (Abb. 3a und b).

Postoperative Phase

Nach parodontalchirurgischen Eingriffen ist eine gute Compliance des Patienten entscheidend für ein erfolgreiches Resultat. Die Wundregion muss geschont und darf keinerlei mechanischen Irritationen ausgesetzt werden. Die wichtigsten Verhaltensregeln für den Patienten sind in Tabelle 1 noch einmal zusammengefasst.

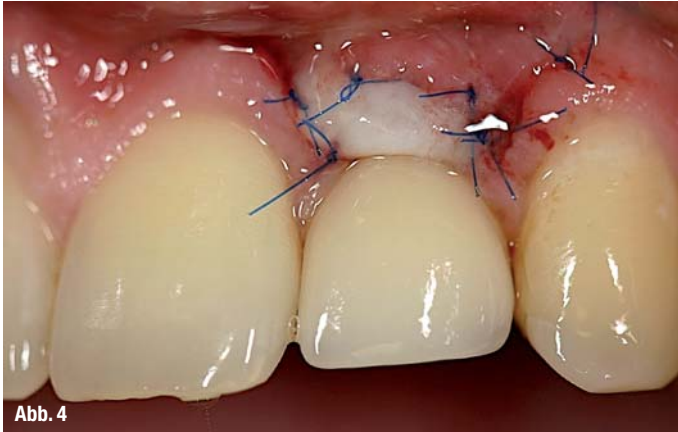


Abb. 4

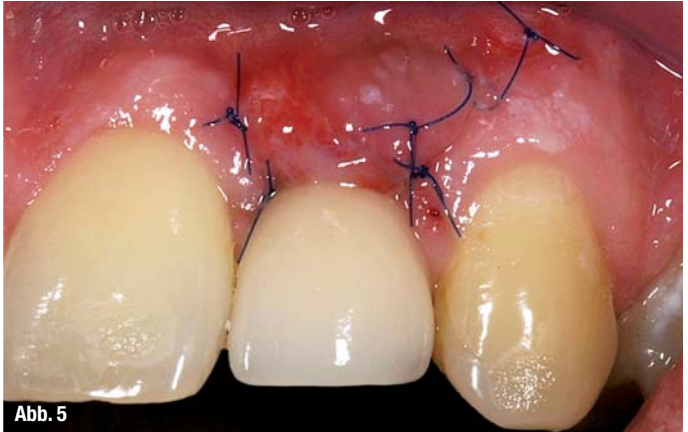


Abb. 5

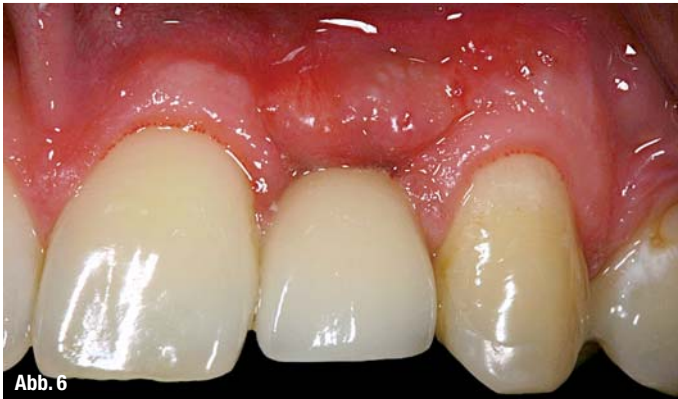

Abb. 6

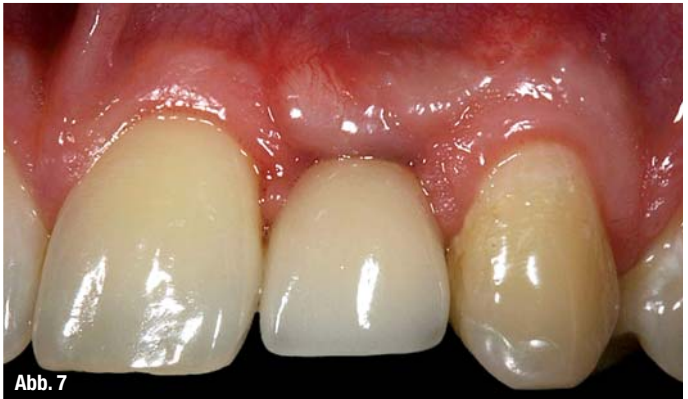

Abb. 7

Abbildung 4 zeigt die erste Wundkontrolle nach knapp einer Woche. Das Transplanat setzt sich farblich noch deutlich von den umgebenden Geweben ab. Im Randbereich sind erste feine Gefäßzeichnungen zu erkennen.

Drei Wochen post OP erfolgte die Nahtentfernung (Abb. 5). Bereits jetzt zeigt sich eine vollständige Durchblutung des Transplantats.

Vier Monate nach dem Eingriff stellte sich der Patient erneut zur Routinekontrolle in unserer Praxis vor. Abbildung 6 zeigt die suffiziente Abdeckung der Implantatoberfläche mit einer gesunden, dicken und ausreichend breiten, keratinisierten Gingiva. Farbe und Oberflächenbeschaffenheit des integrierten Gewebes sind bereits zufriedenstellend, jedoch sind kleinere Formanomalien noch vorhanden.

_Behandlungsergebnis

Die abschließende Fotodokumentation ein Jahr post OP zeigt die vollständige, harmonische Integration des Transplantates in die umgebenden Weichgewebe (Abb. 7). Dank der minimalinvasiven Vorgehensweise wurde die Rot-weiß-Ästhetik anspruchsvoll wiederhergestellt und ein natürliches Behandlungsergebnis geschaffen.

Postoperative Verhaltensregeln bei parodontalchirurgischen Eingriffen

_Desinfektion der Mundhöhle mit einer antiseptischen Mundspüllösung (Chlorhexidin-Splg 1–2%) während der ersten sieben Tage nach dem Eingriff.

_Keine mechanische Irritation des OP-Gebietes durch Zahnbürste, manuelle Irritation oder übermäßigen Lippenzug.

_Weiche Kost während der Phase der primären Wundheilung. Harte oder scharfkantige Lebensmittel wie Brotkrusten, Apfelschnitze etc. sollten gemieden werden.

Tab. 1

_Kontakt

cosmetic
dentistry



Dr. Julia Hehn

Ludwigsplatz 1a
90403 Nürnberg
Tel.: 0911 56836360
hehn@edelweiss-praxis.de
www.zahnplus-nbg.de

Literatur



Infos zur Autorin

